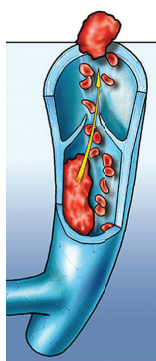


In questo numero

PROCESSO AI GRANDI TRIAL



Si può allungare la durata della terapia anticoagulante orale nel tromboembolismo venoso recidivante

Nel trial controllato randomizzato di fase III EINSTEIN CHOICE è stato dimostrato che la terapia anticoagulante orale con rivaroxaban (dose terapeutica 20 mg/die, dose profilattica 10 mg/die) può essere prescritta, oltre i 6-12 mesi generalmente raccomandati, nei pazienti a rischio di tromboembolismo venoso ricorrente senza significativo aumento dei sanguinamenti maggiori e non maggiori clinicamente rilevanti. In questi pazienti, per lo più affetti da neoplasie o costretti all'immobilità prolungata per comorbidità, ad oggi c'era incertezza sulla

possibilità di proseguire tale trattamento dopo gli iniziali 6-12 mesi proprio per il conseguente aumento del rischio emorragico. Il gruppo di *Davide Imberti* esprime un parere favorevole rispetto a questa opzione terapeutica, data anche la possibilità di impiegare un dosaggio ridotto di rivaroxaban (10 mg/die), non ancora approvato, ma risultato estremamente efficace e sicuro. Il gruppo di *Giancarlo Agnelli* concorda sulla nuova possibilità di utilizzare gli anticoagulanti orali diretti a dose ridotta a lungo termine per la prevenzione delle recidive del tromboembolismo venoso anche ed in particolare nei soggetti con fattori di rischio minori. •




Gestione medica ottimale vs dispositivi di assistenza ventricolare

Lo studio ROADMAP è il primo studio prospettico, multicentrico, osservazionale non randomizzato, disegnato per valutare l'efficacia del trattamento con dispositivi di assistenza ventricolare sinistra (LVAD) vs terapia medica ottimale in pazienti ambulatoriali non ancora dipendenti da farmaci inotropi. Lo studio, che ha arruolato 200 pazienti in 41 centri, ha mostrato che la sopravvivenza associata ad un miglioramento della capacità funzionale è risultata superiore nei portatori dell'LVAD HeartMateII rispetto ai pazienti in terapia medica ottimale. Nonostante la maggiore incidenza di eventi avversi, i pazienti con LVAD hanno mostrato un miglioramento più accentuato della qualità di vita correlata allo stato di salute e della depressione. Questi, che con i limiti di uno studio di questo tipo, appaiono essere risultati significativi, vengono analizzati in una analisi critica da *Francesco Musumeci*, cardiocirurgo, e *Manlio Cipriani*, trapiantologo, che

hanno sezionato il trial analizzando luci ed ombre. E sono molti gli spunti di riflessione che il trial apre. Innanzitutto, secondo *Musumeci*, lo studio ROADMAP non ha fornito una risposta conclusiva circa i reali benefici dell'utilizzo della terapia con LVAD in pazienti ambulatoriali con scompenso cardiaco avanzato e non ancora dipendenti da farmaci inotropi (profilo INTERMACS 4-7). Dobbiamo ancora aspettare ulteriori innovazioni tecnologiche che consentano una riduzione significativa dell'attuale incidenza di ictus e di trombosi della pompa prima di estendere con sicurezza l'indicazione all'impianto di LVAD anche a pazienti a rischio più basso. Dall'altro lato invece *Cipriani* sostiene che il messaggio di questo studio è sicuramente quello di aprire una porta a un approccio più precoce con un supporto meccanico in questa classe di pazienti. Operativamente il progressivo e tangibile miglioramento tecnologico dei dispositivi e un miglior controllo delle complicanze potrebbero portare a una più precoce indicazione al supporto meccanico nei pazienti in classe NYHA avanzata. •

EDITORIALE

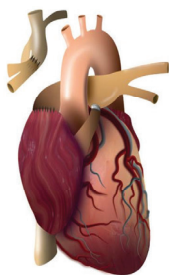


L'angioplastica compie 40 anni

Il 14 settembre del 1977 Andreas Grüntzig eseguì sul trentottenne Adolph Bachman la prima angioplastica coronarica. La procedura alternativa al bypass aortocoronarico fu coronata da successo. Da quel momento è iniziata una lunga e inesorabile catena di successi,

di miglioramenti tecnici e di progressi culturali che hanno portato ai livelli che oggi conosciamo. Ed è *Antonio Colombo* che autorevolmente ripercorre i momenti salienti di questo viaggio affascinante. E lo fa in dieci tappe, che sono non solo momenti storici importanti di questa avventura, ma vere e proprie lezioni di vita. •

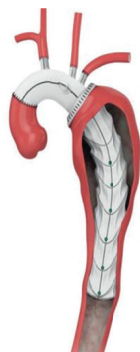RASSEGNE



Le complicanze tardive dell'intervento di Fontan

L'intervento di Fontan rimane un'opportunità di sopravvivenza per pazienti destinati alla morte in giovane età, ma è gravato da una serie di complicanze precoci e tardive non trascurabili. *Alessandro Frigiola* e *Mauro Lo Rito* le analizzano in questo articolo. Le cardiopatie complesse di tipo univentricolare vengono trattate con l'intervento di Fontan con il quale il ritorno venoso sistemico della vena cava superiore e inferiore viene deviato alle arterie polmonari. L'intervento, generalmente eseguito con approccio stadiato, richiede l'uso di un condotto protesico extracardiaco per connettere la


vena cava inferiore all'arteria polmonare. Il miglioramento della sopravvivenza a breve e a lungo termine ha permesso il raggiungimento dell'età adulta. Purtroppo nel lungo termine le complicanze rimangono un problema rilevante e sono ascrivibili all'ipertensione venosa sistemica cronica dovuta alla mancanza del ventricolo sotto-polmonare. Tra le complicanze più frequenti vi sono le aritmie, le tromboembolie, l'enteropatia proteino-disperdente e la bronchite plastica. Il fallimento della circolazione di Fontan non è infrequente e, per tale motivo, i pazienti dovrebbero essere seguiti da un centro di cardiopatie congenite dell'adulto con particolare esperienza in questo settore. •



Le lesioni complesse dell'aorta toracica: ancora una sfida per il cardiocirurgo

Luca di Marco et al. presentano la nuova tecnica di approccio chirurgico alle lesioni complesse dell'arco aortico e l'esperienza della cardiocirurgia di Bologna. L'inizio del trattamento endovascolare delle lesioni coinvolgenti l'arco aortico ha promosso lo sviluppo di differenti approcci ibridi come il "frozen elephant trunk" (FET), che prevede la sostituzione chirurgica tradizionale dell'arco aortico e l'impianto di uno stent endovascolare in aorta toracica

discendente, che ha avuto una diffusione crescente negli ultimi anni. Per molti anni, l'approccio chirurgico convenzionale per il trattamento delle lesioni complesse dell'aorta toracica prevedeva la tecnica dell'elephant trunk, a due step chirurgici. La tecnica però è ancora associata ad un'alta mortalità e morbilità con solo la metà dei pazienti che arrivavano al secondo intervento. Queste limitazioni possono essere attenuate dalla tecnica del FET che permette di sostituire in un unico intervento chirurgico tutta l'aorta toracica. •



Mucopolisaccaridosi: il ruolo peculiare del cardiologo

Le mucopolisaccaridosi (MPS) sono malattie rare, ereditarie, determinate da un disordine nella degradazione lisosomiale di glicosaminoglicani per la carenza di enzimi specifici. Si manifestano con scarso accrescimento staturale-ponderale, deformità scheletriche e articolari, alterazioni delle valvole cardiache, cardiomiopatia, coinvolgimento del sistema nervoso centrale, oculare e uditivo, difficoltà respiratorie, organomegalia ed ernie addominali. L'elevata prevalenza di coinvolgimento cardiaco fa sì che spesso sia il cardiologo a porre il sospetto di MPS. All'ecocardiogramma si può apprezzare ispessimento dei lembi mitralici con dapprima insufficienza e in seguito stenosi valvolare, associato ad aumento

degli spessori parietali del ventricolo sinistro con normale funzione sistolica, assenza di ostruzione all'efflusso e alterata funzione diastolica. Il "look" è quello di una cardiomiopatia ipertrofica metabolico-infiltrativa. La malattia richiede comunque un approccio multidisciplinare, che garantisca la presenza di diversi specialisti coordinati da un pediatra, un genetista, un internista o metabolista esperto nella gestione di pazienti affetti da disordini da accumulo lisosomiale. La diagnosi è biochimica e molecolare. In questa rassegna di *Pierluigi Russo et al.* vengono fornite raccomandazioni in particolare per la diagnosi precoce e differenziale delle MPS, che ogni cardiologo clinico deve trattenere nel proprio bagaglio culturale, per poter riconoscere queste malattie. •

STUDIO OSSERVAZIONALE

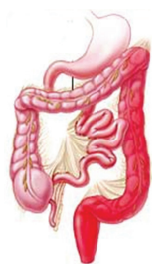

Sindrome coronarica acuta nella popolazione italiana e migrante

Sempre più frequentemente il cardiologo si trova oggi a gestire pazienti migranti, spesso molto giovani, ricoverati per una sindrome coronarica acuta (SCA) nelle nostre unità di terapia intensiva cardiologica. Le principali aree geografiche di provenienza di questi pazienti sono Europa orientale, Asia sud-orientale e Africa settentrionale. Il lavoro di *Jacopo Lenzi et al.*, pur con i limiti di una casistica circoscritta ad una realtà regionale, costituisce il primo studio osservazionale italiano basato su dati amministrativi relativo alle caratteristiche, al trattamento ed agli esiti della SCA nelle popolazioni migranti in confronto alla popolazione italiana. L'età media drammaticamente più bassa, il minore ricorso all'angioplastica coronarica e la minore aderenza alla terapia sono i principali elementi che caratterizzano la popolazione dei migranti con SCA. Da questi dati emerge la necessità di una sensibilizzazione del cardiologo verso il riconoscimento, oggi spesso tardivo, ed il trattamento della SCA nei soggetti migranti. Il miglioramento della

gestione in acuto e a lungo termine di questi pazienti richiede verosimilmente strategie dedicate e percorsi facilitati che devono essere localmente implementati. L'articolo è accompagnato da un commento editoriale di *Alessandro Boccanelli et al.* nel quale viene sottolineata una forte somiglianza tra la popolazione attuale dei migranti con SCA e quella dei pazienti italiani con SCA degli scorsi decenni, soprattutto per quanto riguarda l'età all'insorgenza dell'evento coronarico acuto. L'editoriale richiama inoltre l'attenzione sull'elevato profilo di rischio cardiovascolare dei migranti e la non equità dell'accesso alle cure. È necessaria pertanto una sensibilizzazione non solo del cardiologo ma anche del medico di medicina generale per la valutazione e la modifica del rischio cardiovascolare di questi pazienti che è molto simile a quello degli italiani prima dell'avvento dei nuovi farmaci e delle strategie di prevenzione che hanno portato ad un significativo miglioramento della salute cardiovascolare della nostra popolazione. •

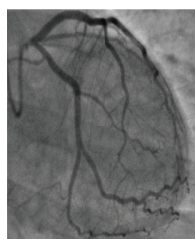
CASI CLINICI



Nei giovani la rettocolite ulcerosa è più complicata

Anche se raramente, la rettocolite ulcerosa attiva nei giovani può complicarsi con uno stato di ipercoagulabilità sistemica, che può dare luogo a trombosi venose e arteriose, che si associano ad alta morbilità e mortalità. *Pasquale Baratta et al.* illustrano un caso di diciottenne affetto da rettocolite ulcerosa ricoverato per embolia periferica all'arto superiore destro, con rilievo di duplice trombosi endoventricolare sinistra mobile adesa sotto il piano valvolare mitralico in assenza di aree di acinesia. Questo

aspetto peculiare della localizzazione della trombosi sottende prevalentemente fattori biochimici nella genesi di un vero e proprio "thrombotic storm", che caratterizza le malattie infiammatorie e neoplastiche. Generalmente la terapia anticoagulante è sufficiente per sciogliere le masse trombotiche. Purtroppo il nostro giovane paziente è stato sottoposto ad intervento cardiocirurgico di asportazione delle masse endoventricolari, perché molto mobili e già embolizzate. I risultati sono stati ottimi. Pertanto oltre alla strategia conservativa, ricordiamo quella invasiva in casi selezionati. •



Stenosi isolata del tronco comune e linfoma non-Hodgkin: una sinergia pericolosa

Sebastian Cinconze et al. presentano il caso di una donna di 34 anni con lesione focale dell'ostio del tronco comune con storia di linfoma non-Hodgkin all'età di 16 anni. La patologia coronarica indotta da radiazioni presenta un'eziopatogenesi

complessa e non ancora del tutto compresa. I meccanismi di insorgenza sono verosimilmente multifattoriali legati sia al danno endoteliale diretto da radioesposizione sia alla secrezione di citochine pro-infiammatorie. Il trattamento chirurgico pone diverse problematiche legate alle aderenze mediastiniche che portano alla scelta di un trattamento percutaneo. •